第4回症例検討会

2015.11.26

症例

患　者：40歳代、女性

現病歴：右乳頭分泌物を自覚し近医を受診したところ、MMGでしこりあり。精査のため当院を受診、乳腺エコーでは右BD領域に約35 mmにわたり石灰化の集簇を伴う低エコー域を認めた。乳癌が疑われ、乳腺穿刺吸引細胞診が施行された。

血液検査：

CEA	0.7	ng/ml	(0 - 3.4)
CA 15-3	12.6	U/ml	(0 - 25)



マンモグラフィ

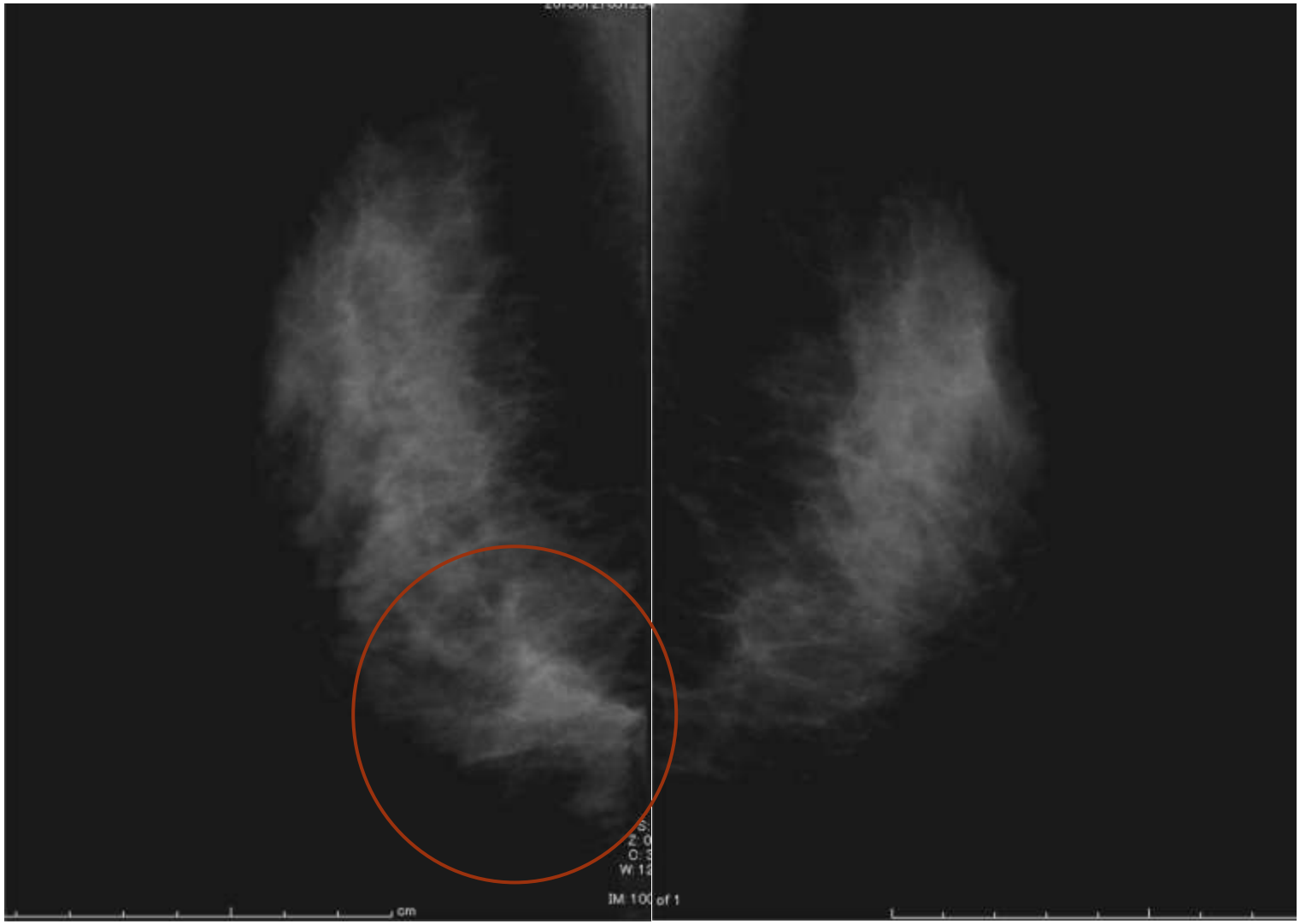

- 右乳房　MLO撮影
- 左乳房　MLO撮影

乳線エコー画像



乳線穿刺吸引細胞診

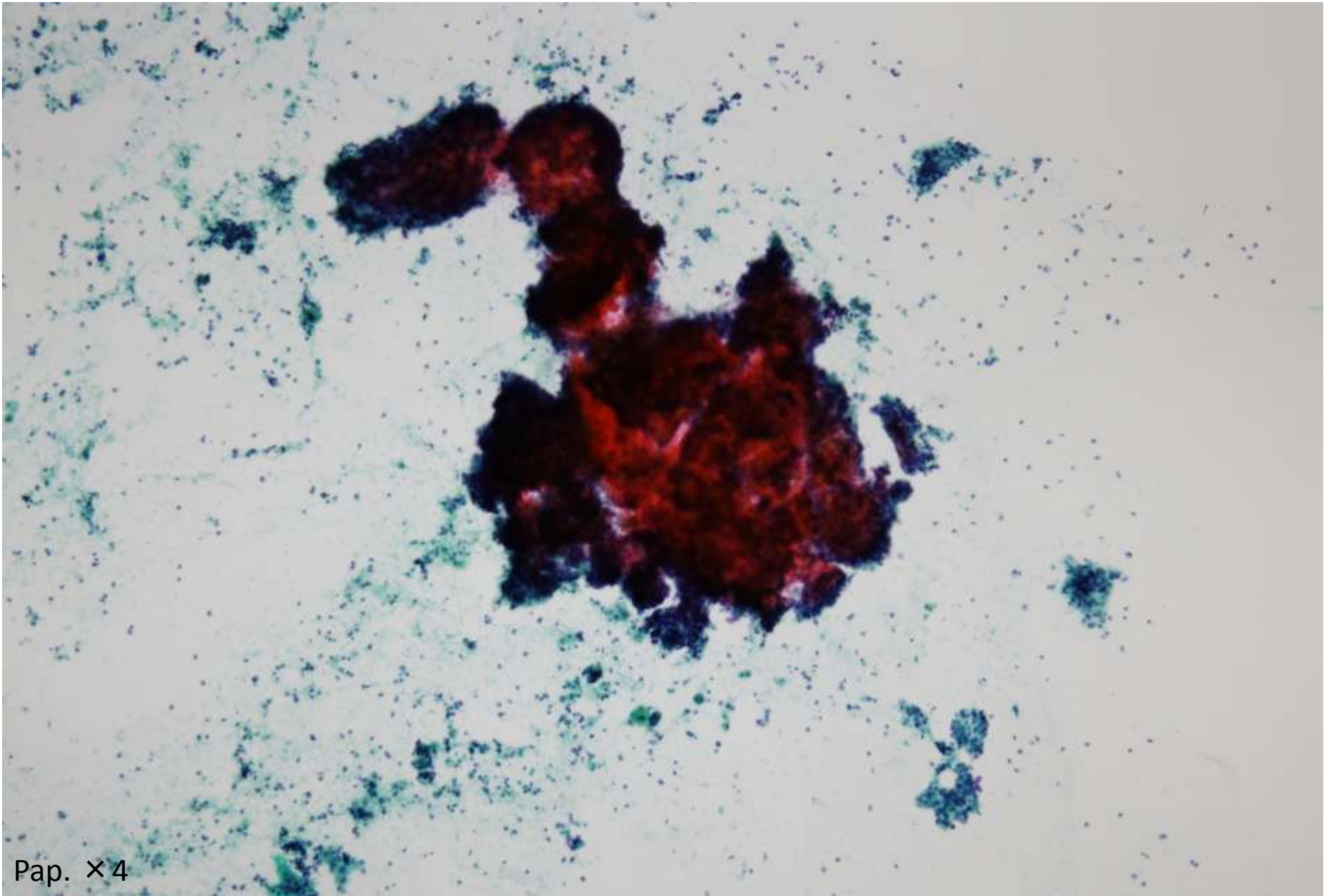

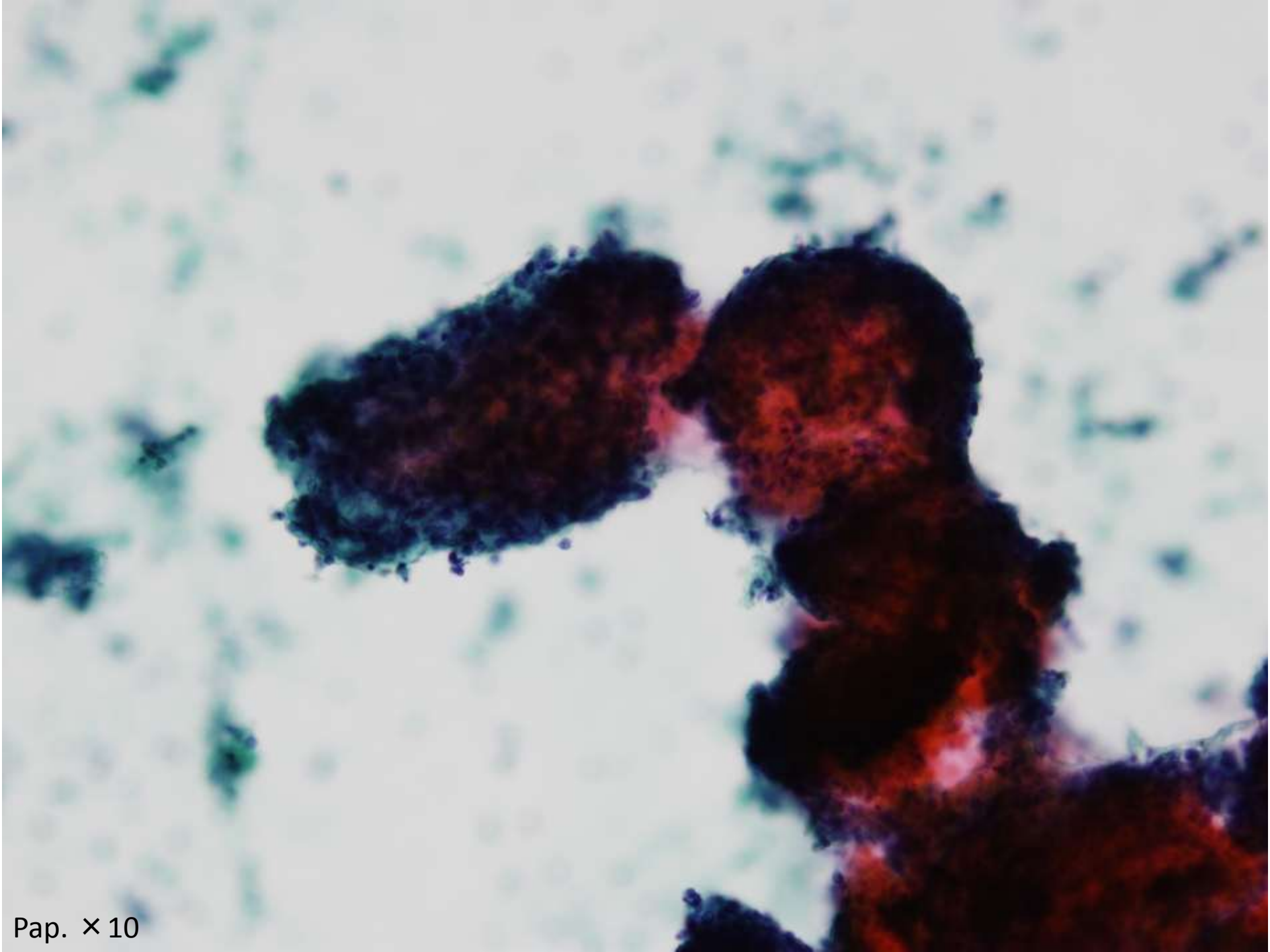

Pap. ×10



Pap. ×40

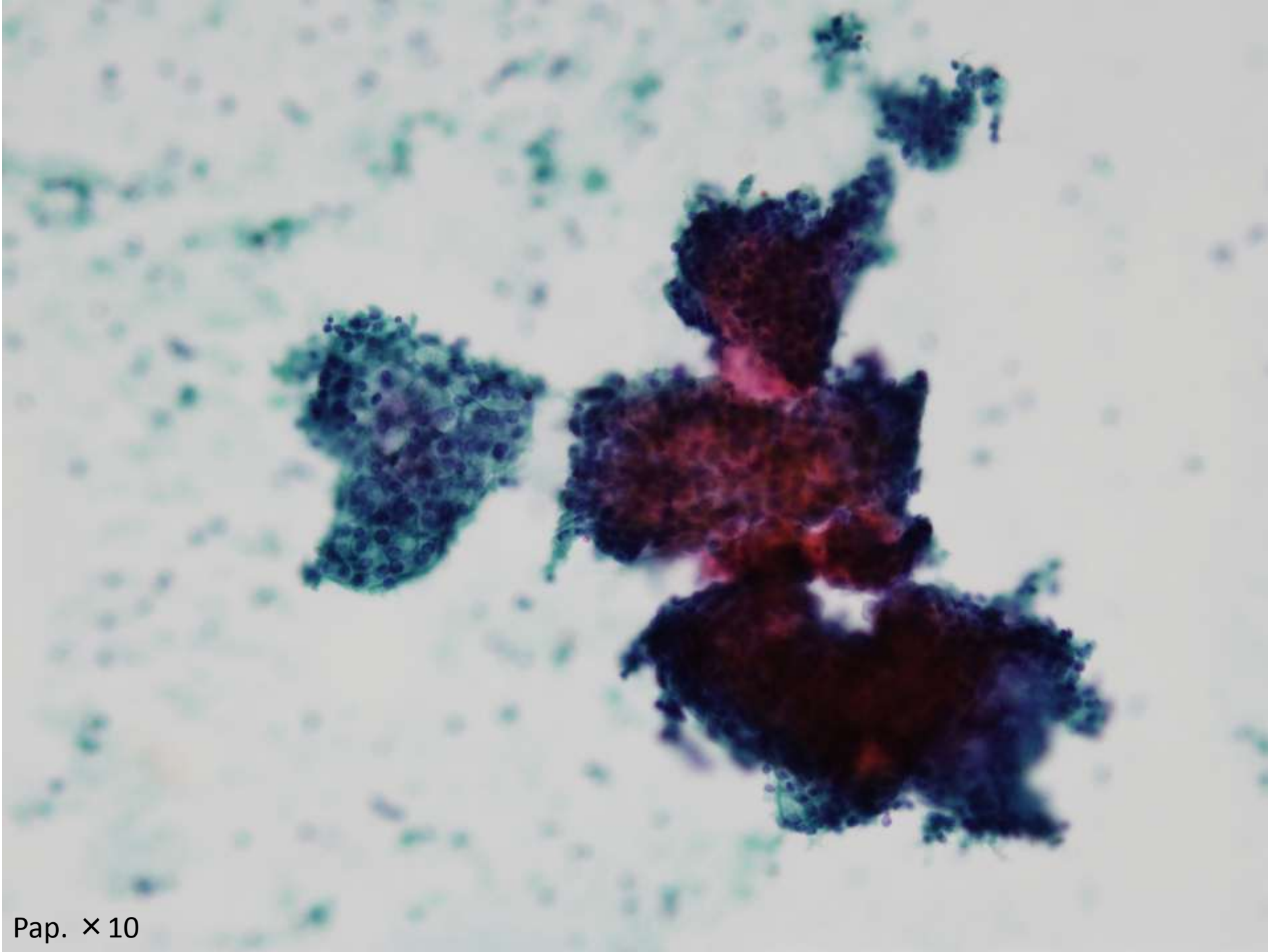

Pap. ×10

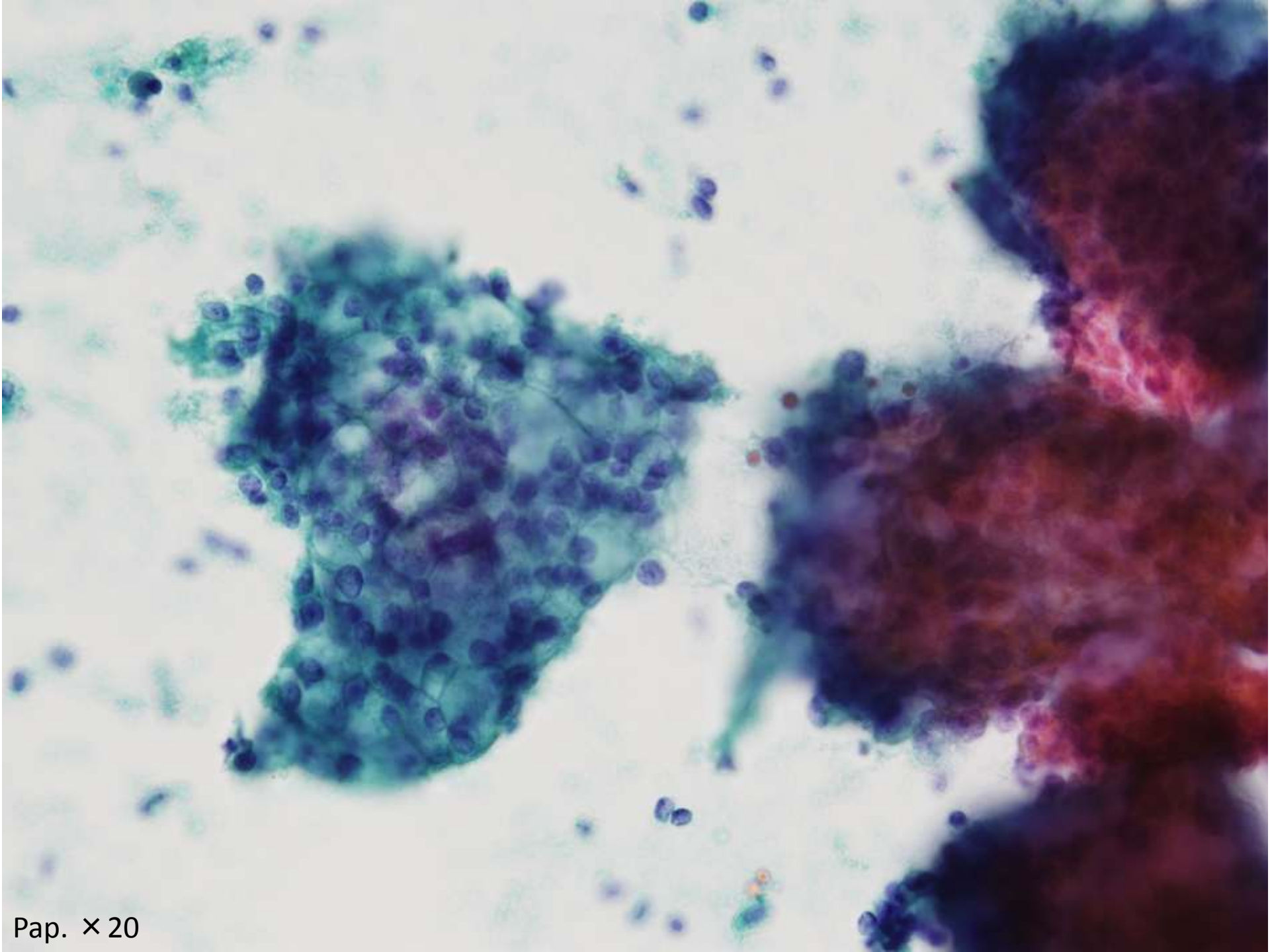

Pap. ×20

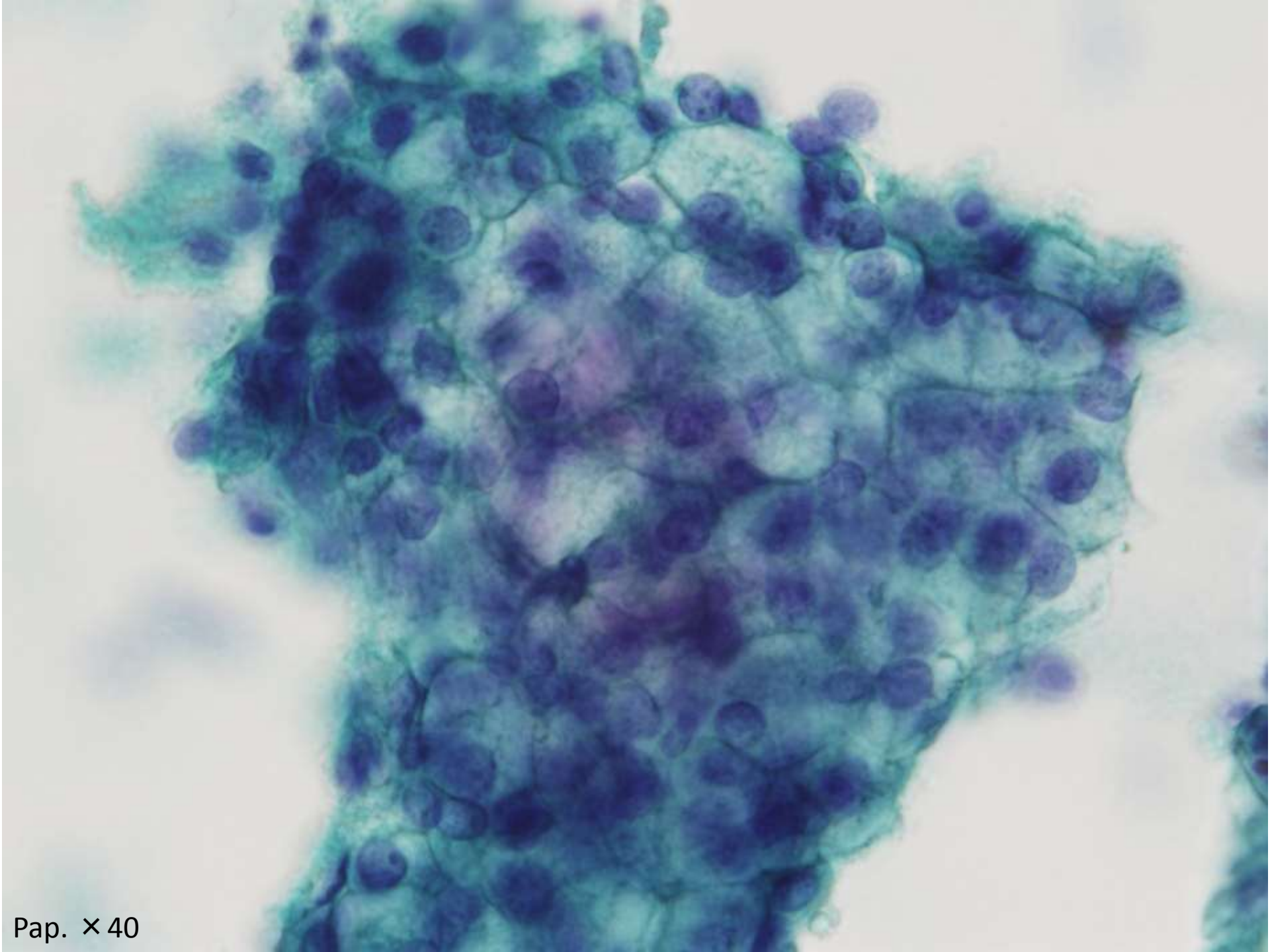

Pap. ×40

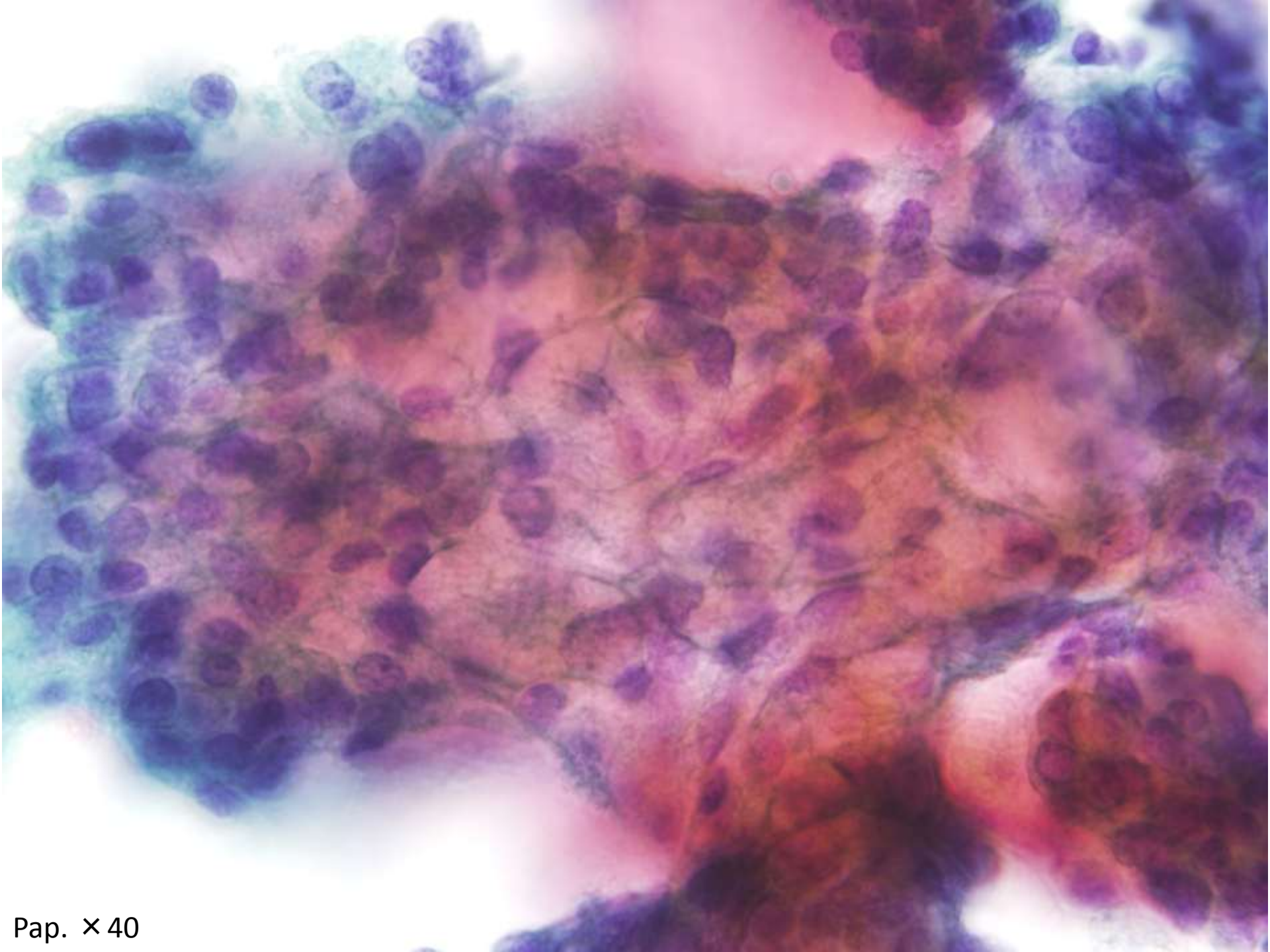

Pap. ×40

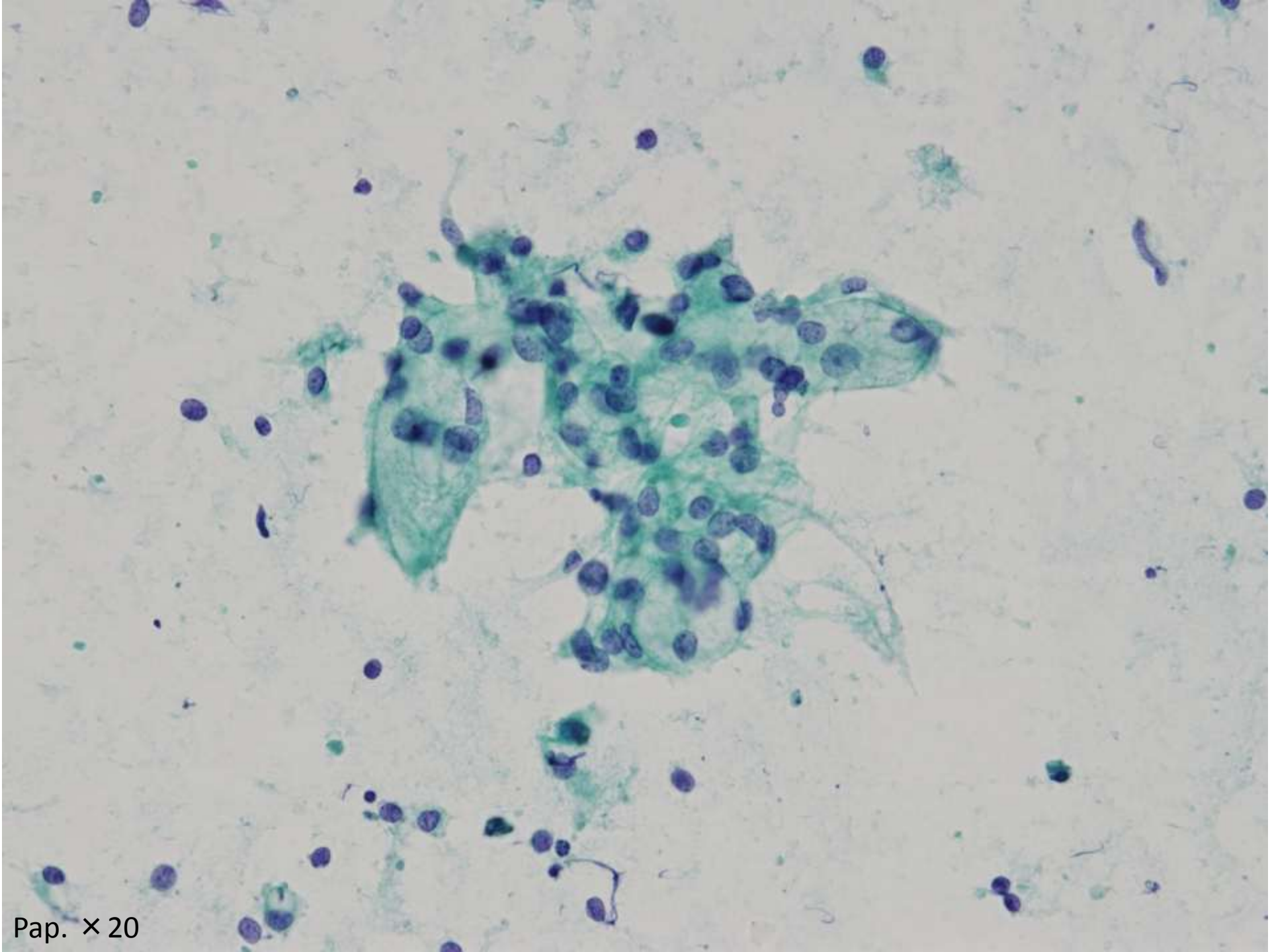

Pap. × 20

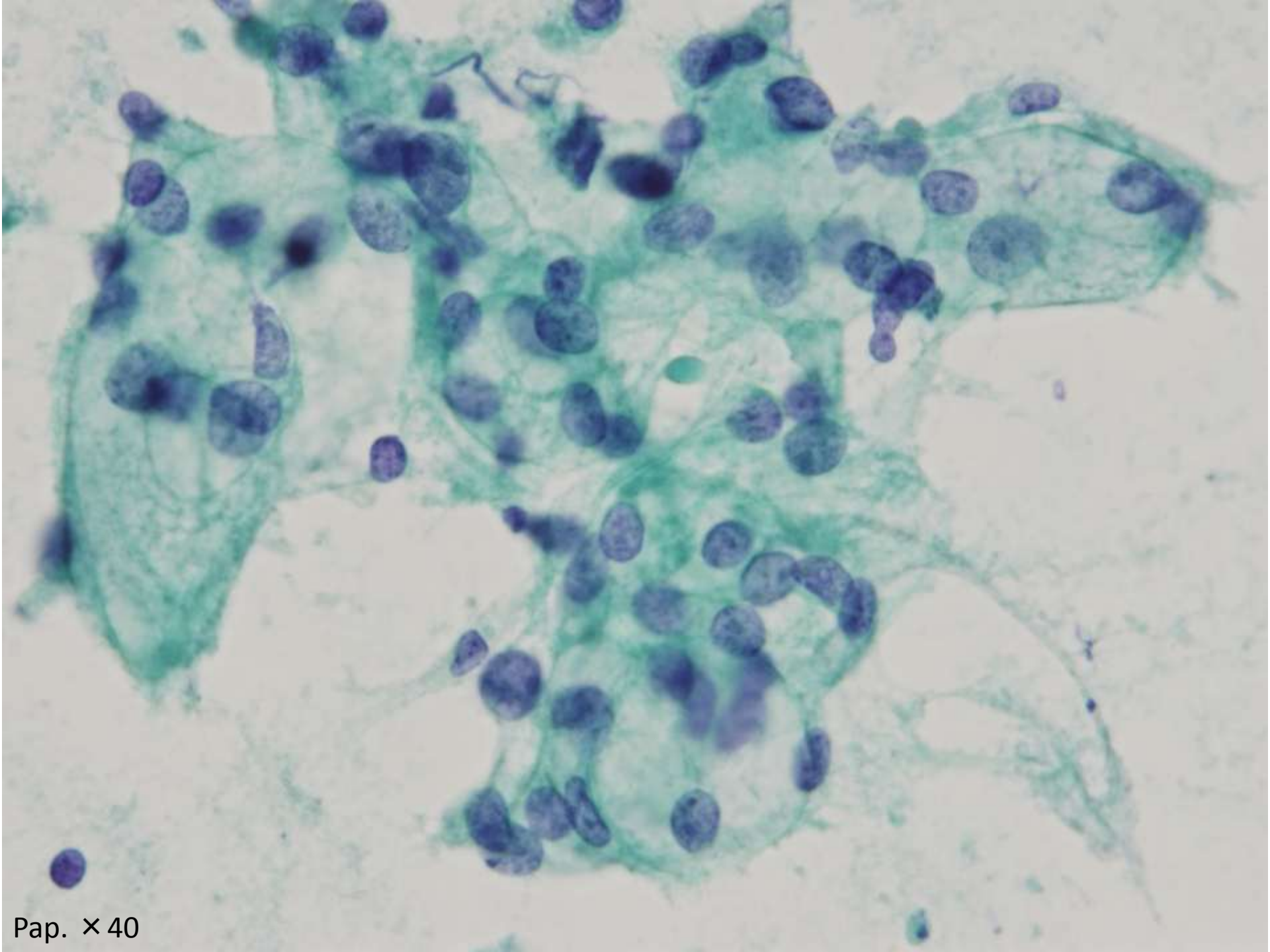

Pap. ×40

乳線針生検

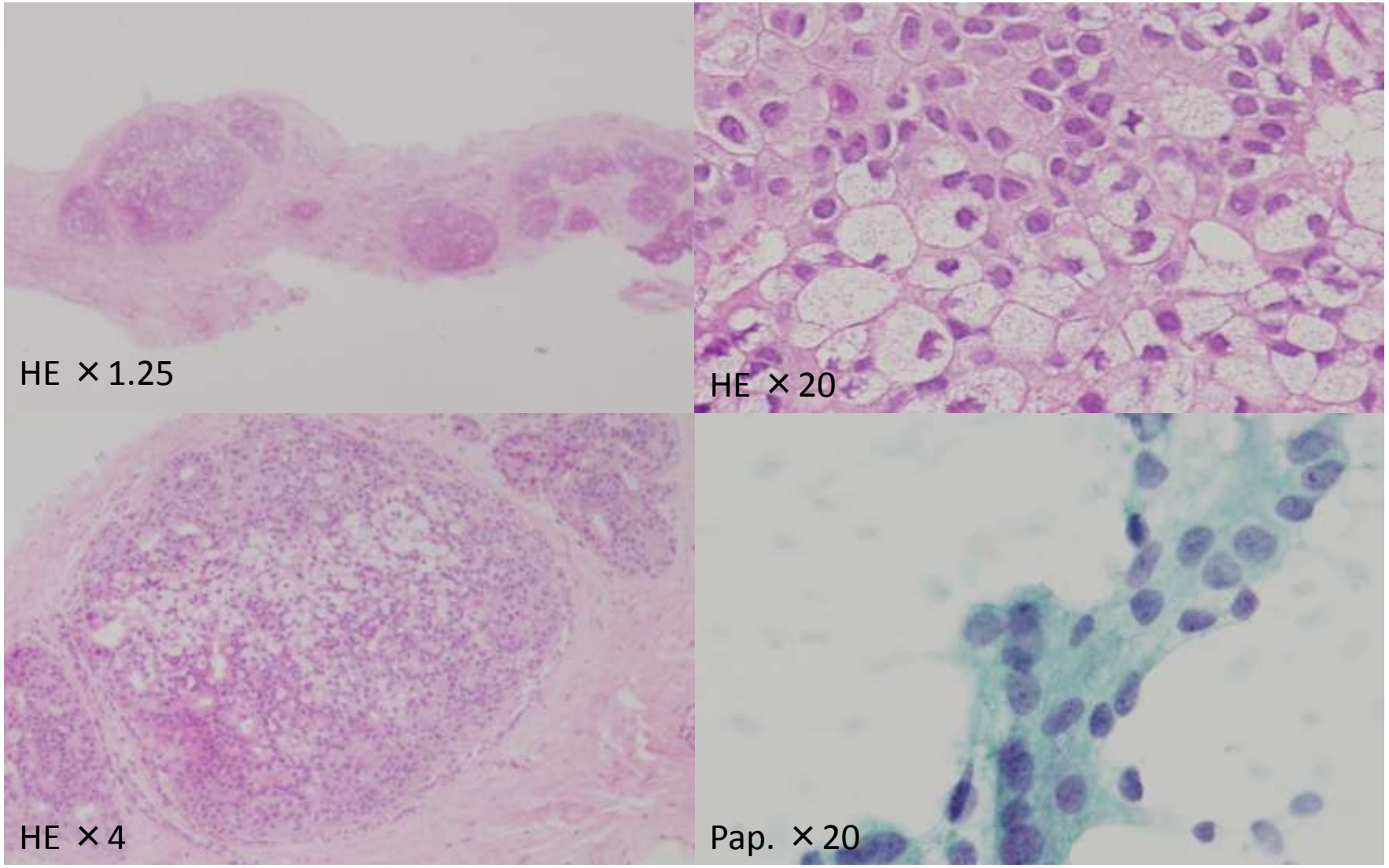

- 組織診断　Non-invasive ductal carcinoma with vacuolated cytoplasms

切除標本

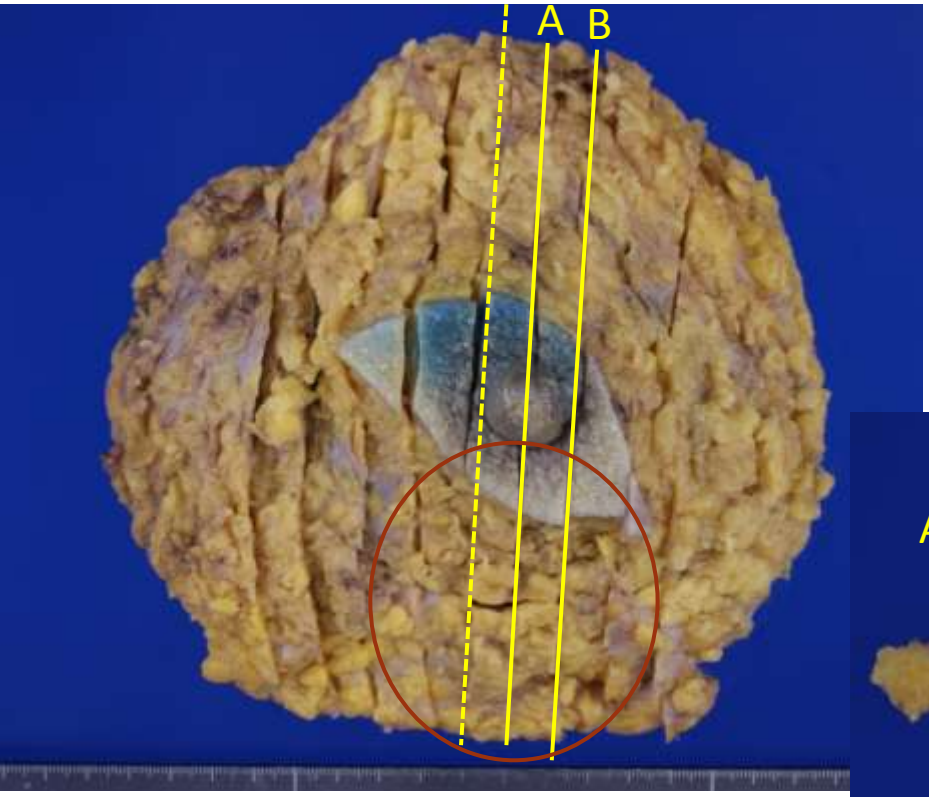

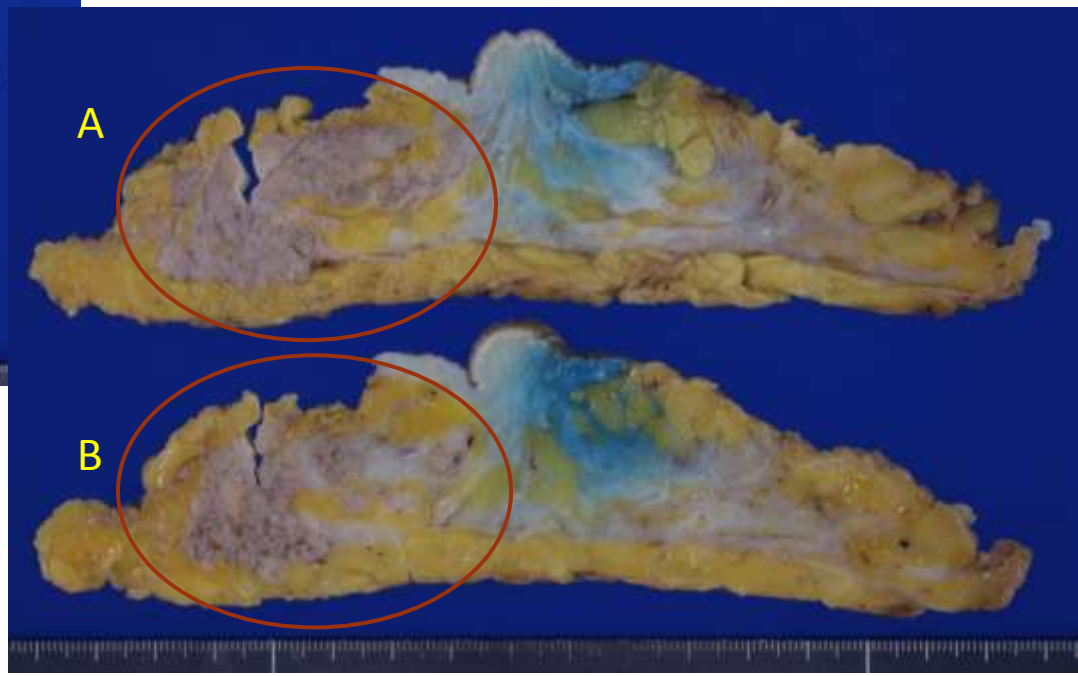

組織像

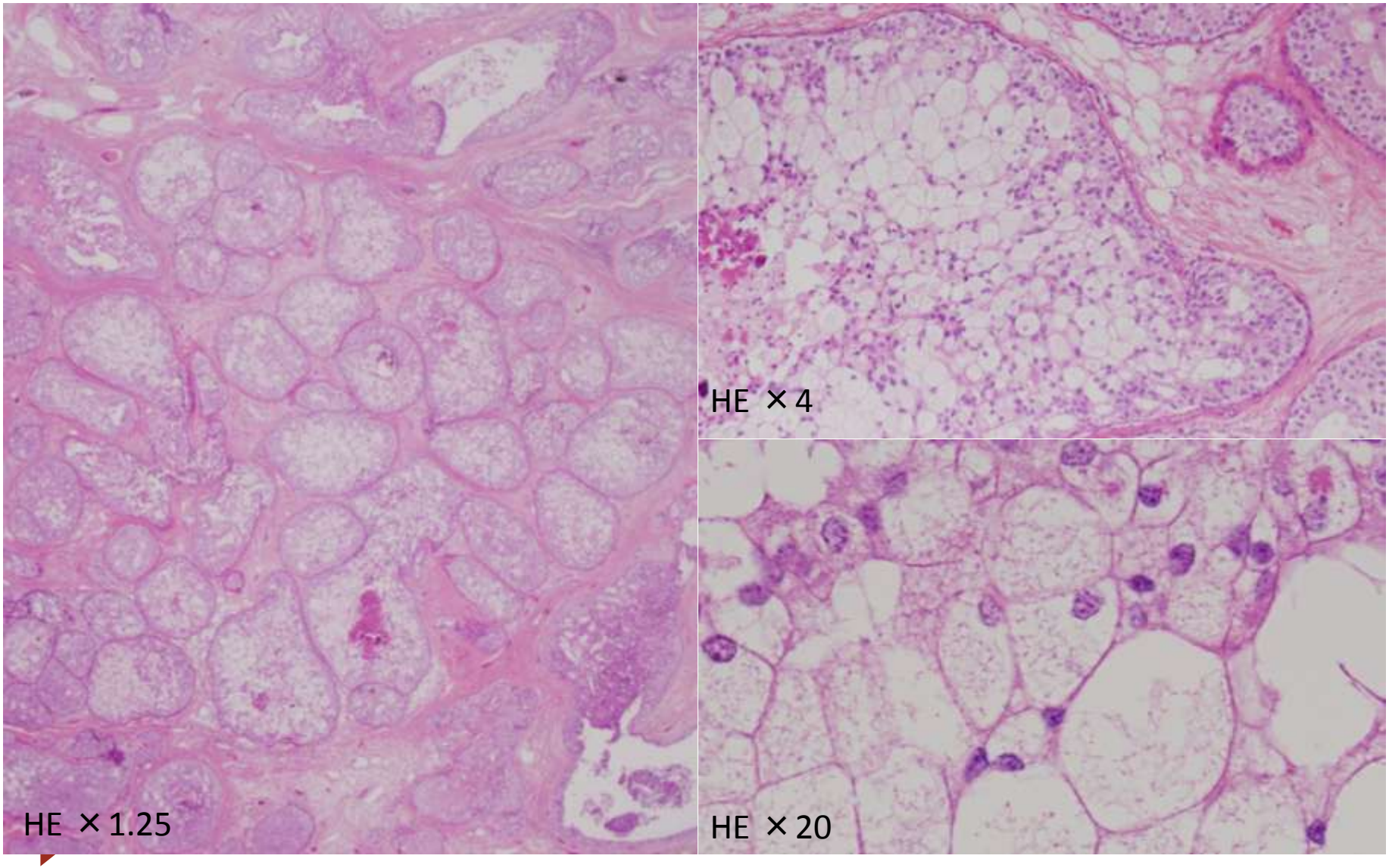

特殊染色・免疫組織化学像

× 20

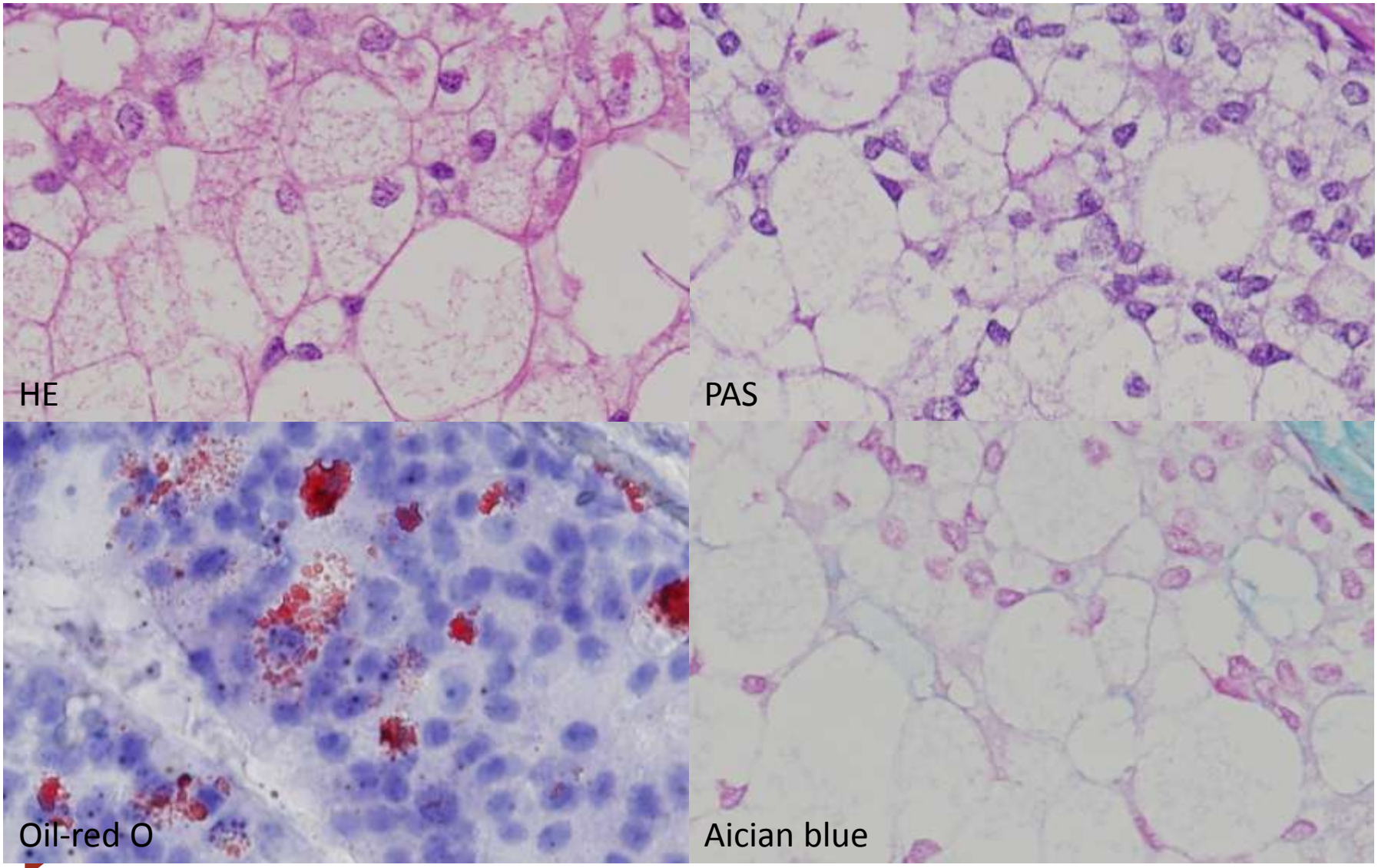

特殊染色・免疫組織化学

特殊染色	本例
PAS	−
Alcian blue	−
Oil-red O	**陽性細胞あり**

	本例
Adipophilin	**一部＋**
GCDFP-15	−
CD68	−
AE1/AE3	＋
α-lactalbumin	＋

組織診断

Carcinoma of the right breast, Bt+SLNB,
noninvasive ductal carcinoma with lipid-rich cells,
comedo necrosis(focal+), f(-), ly(0), v(0).
Nuclear grade: 1(nuclear atypia: 2, mitotic count: 1).
Sentinel lymph node, negative, SLN(0/2), OSNA.

BIOLOGY: MIB-1: 11%, p53: 5>, HER2: 3+(70%), ER: 99%, PgR: 99%

解答

- ①乳腺症
- ②授乳期腺腫
- ③乳頭腺管癌
- ④硬癌
- ⑤アポクリン癌
- ⑥脂質分泌癌
- ⑦顆粒細胞腫

脂質分泌癌　Lipid-rich carcinoma

WHO分類では特殊型、乳癌取り扱い規約ではその他に分類される特殊型癌の一型で、主に浸潤性乳管癌であるが、乳管内あるいは小葉内成分がみられる場合もある。Lipid-secreting carcinoma とも呼ばれる。

細胞質内に脂肪滴が確認され、脂肪染色陽性である。

【臨床像】

発生率は1～1.6%とまれ。発生年齢は39～80歳（平均59.6歳）である。

アグレッシブな臨床経過をたどり、臨床生存期間は2ヵ月～6年。

【肉眼像】

被膜をもたない境界不明瞭な腫瘍で、腫瘍の最大径は8cm、平均1.5～4cmである。割面はやや硬く、褐色～乳灰白色調。

【病理組織像】

①**組織球様型**　腫瘍細胞は大きな泡沫状あるいは明るい細胞質を示す。充実型が多いが、拡張腺管型、乳頭状または腺腔様型、コメド型なども認められている。

②**皮脂腺様型**　核の多形性および細胞質の空胞様変化が特徴。ほとんどが充実型あるいは充実胞巣型。

③**アポクリン癌様型**　腫瘍細胞はアポクリン癌に類似し、核は多形性を示す。

引用文献：土屋眞一・秋山 太・森谷卓也 編　乳腺病理カラーアトラス

脂質分泌癌　Lipid-rich carcinoma

【免疫組織化学】

α-lactalbumin, lactoferin, CEA, EMA, adipophylin 陽性、ER, PgR 陰性。

HER2, basal-type keratin 陰性の報告あり。

【電顕所見】

Lipid-rich の腫瘍細胞は、細胞質内に大小不同の脂肪滴が多数みられ、小さな脂肪滴は集団をつくる。ときにはミトコンドリア内に結晶構造を認める。細胞質内小腺腔をみる場合もある。

【細胞像】

比較的広い淡明な細胞質を有し、多空胞状、蜘蛛の巣状、泡状を呈する。核形態は偏在した不整形核でクロマチン増量、明瞭な核小体が認められる。

【鑑別疾患】

- アポクリン癌
- glycogen-rich clear cell carcinoma
- 印環細胞癌
- histiocytoid carcinoma (invasive loblar carcinoma, pleomorphic type)

その他、穿刺吸引細胞診、迅速診断時リンパ節検索の場合は乳腺の脂肪壊死や泡沫状組織球との鑑別を要する。

引用文献：土屋眞一・秋山 太・森谷卓也 編 「乳腺病理カラーアトラス」、土屋眞一 監修 「カラーアトラス 乳腺細胞診」

脂質分泌癌の鑑別疾患

- アポクリン癌
- 印環細胞癌

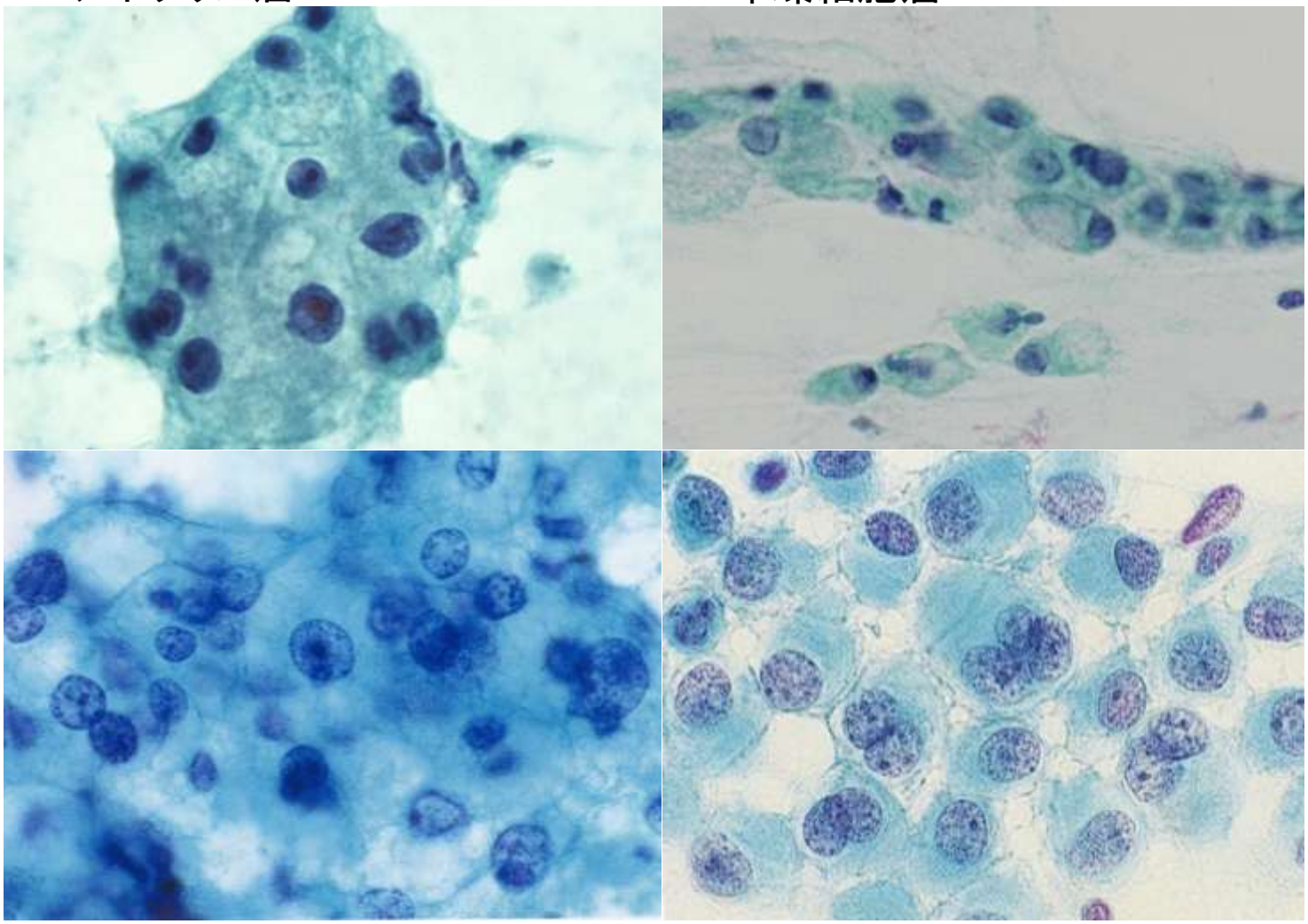

- glycogen-rich clear cell carcinoma
- invasive loblar carcinoma, pleomorphic type

脂質分泌癌の鑑別疾患

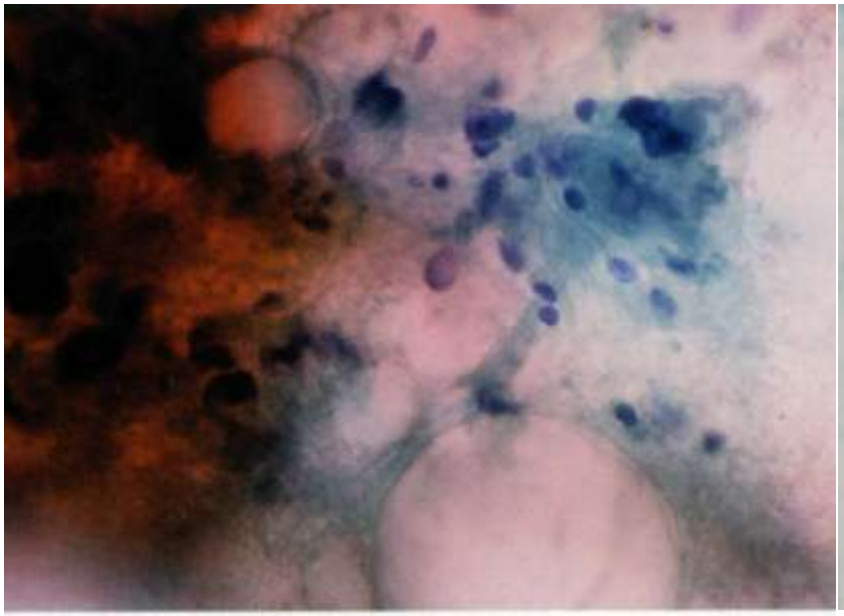

- 脂肪壊死

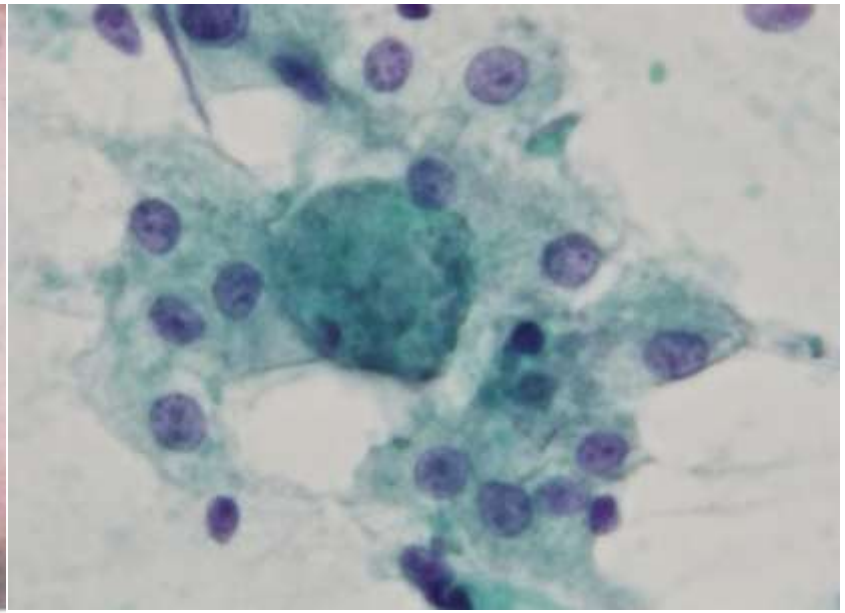

- 泡沫状組織球

選択肢の細胞像

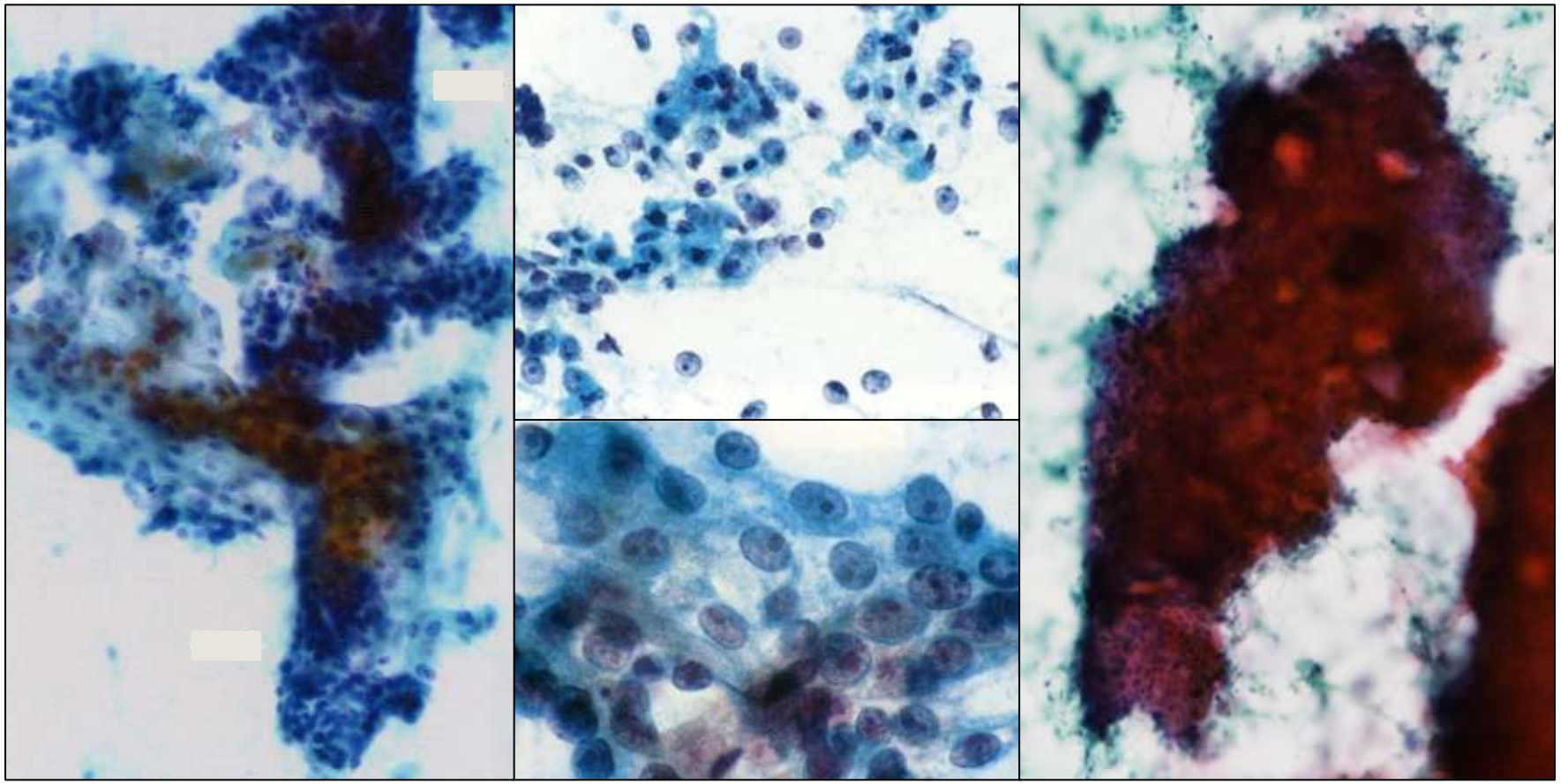

- ① 乳腺症
- ② 授乳期腺腫
- ③ 乳頭腺管癌

選択肢の細胞像

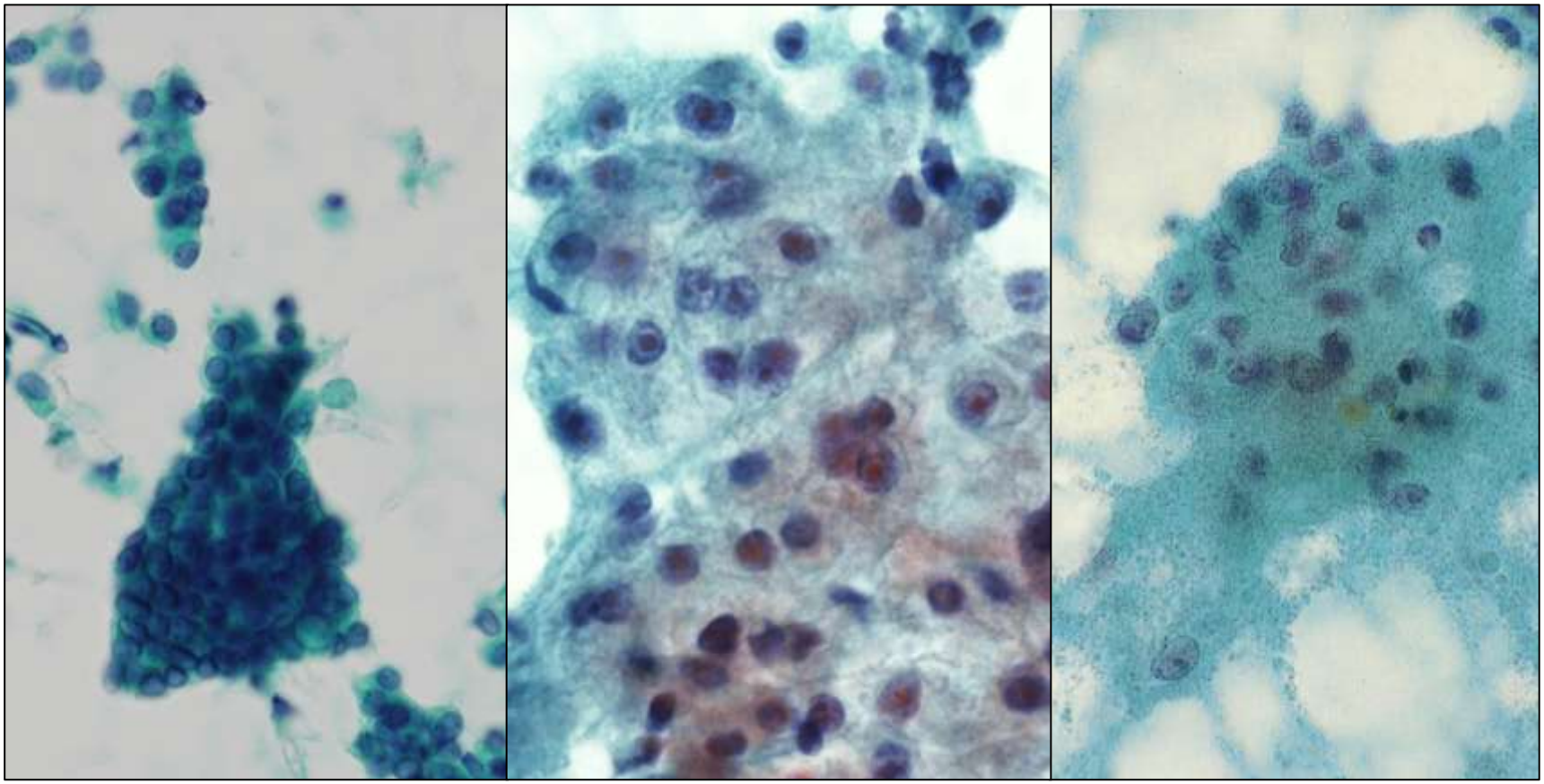

- ④　硬癌
- ⑥　アポクリン癌
- ⑦　顆粒細胞腫